23779/p (P)

NOUVELLE MÉTHODE OPÉRATOIRE

POUR

L'AMPUTATION PARTIELLE DU PIED

DANS

SON ARTICULATION TARSO-MÉTATARSIENNE.

L'auteur

à Monsieur

Monsieur Gilbert chirurgien en chef-adjoint de l'hôp. des vénériens etc.

Témoignage de respect

J. Lefranc de St-Martin

NOUVELLE MÉTHODE OPÉRATOIRE

POUR

L'AMPUTATION PARTIELLE DU PIED

DANS

SON ARTICULATION TARSO-MÉTATARSIENNE;

Méthode précédée des nombreuses modifications qu'a subies celle de Chopart;

Par J. LISFRANC-DE-St.-MARTIN, ancien Médecin de première classe aux armées, Docteur en Médecine, Membre de la Société médicale d'Emulation, etc.

Mémoire lu à la première Classe de l'Institut de France, le 13 mars 1815; suivi du Rapport fait par Messieurs les Commissaires de la Classe.

AVEC PLANCHES.

A PARIS,

Chez Gabon, Libraire, place de l'Ecole-de-Médecine, n° 2.

1815.

214742

DE L'IMPRIMERIE DE FEUGUERAY,
rue Pierre-Sarrazin, n° 11.

NOUVELLE
MÉTHODE OPÉRATOIRE
POUR
L'AMPUTATION PARTIELLE DU PIED
DANS SON ARTICULATION TARSO-MÉTATARSIENNE.

Les dangers de l'amputation des membres sont ordinairement en rapport avec la somme des tissus qu'enlève le couteau ; aussi, abstraction faite des inconvéniens attachés à un moignon trop court, des praticiens célèbres ont-ils établi le précepte d'opérer le plus loin possible du centre de la circulation; cependant cette règle générale n'est pas applicable à tous les cas. Paré semble admettre que la jambe doit toujours être coupée quelques pouces au-dessous de la rotule; Sabatier insiste sur ce principe, et les modernes n'amputent point dans l'articulation tibio-tarsienne. En effet, l'impossibilité de porter la bottine proposée par le chirurgien de Landau, la longueur extraordinairement incommode du tibia et du péroné fléchis sur la cuisse, le genou reposant sur une jambe de bois, forcent les malades à demander qu'on leur pratique une seconde opération. Il est donc

des circonstances où la bonne chirurgie exige le sacrifice d'une grande étendue de parties saines, et c'est au collaborateur de Desault que nous sommes redevables de nous soustraire à cette loi lorsqu'il ne s'agit que d'une maladie du métatarse ou de la portion antérieure du tarse. La gloire de remettre en usage l'ablation partielle du pied dans les articulations astragalo-scaphoïdienne et calcanéo-cuboïdienne, était réservée à Chopart; d'ailleurs, les détails opératoires donnés avant lui se réduisent à rien, ou sont trop cruels pour être praticables.

Décrivons la méthode du professeur de Paris, signalons ses progrès, montrons ses grands avantages, indiquons les résultats malheureux qu'elle peut offrir, et terminons par l'analyse de celle que nous avons imaginée.

CHAPITRE PREMIER.

Méthode de Chopart.

« Il fit d'abord deux incisions latérales, l'une » au côté interne et l'autre au côté externe du » pied, depuis les articulations du calcaneum » avec le cuboïde et de l'astragale avec le sca- » phoïde jusqu'à la tumeur (1); ensuite il fit » une section transversale qui joignait l'extré- » mité antérieure des deux premières incisions : » le lambeau formé par ces trois incisions ayant » été disséqué jusqu'à sa base, M. Chopart » coupa en travers les tendons des muscles exten- » seurs des orteils, le muscle pédieux et les liga- » mens tant supérieurs que latéraux qui unissent » l'astragale au scaphoïde et le calcaneum au cu- » boïde; ensuite il luxa ces os en abaissant la pointe » du pied, ce qui lui donna la facilité de porter » son bistouri entre les os et les parties molles » de la plante du pied qu'il coupa de derrière en » devant de manière à former un lambeau infé- » rieur un peu plus long que le supérieur (2) ».

---

(1) Lafiteau ne précise pas les limites de cette tumeur.

(2) Lafiteau, *Médecine éclairée par les sciences physiques, etc.;* journal rédigé par Fourcroy.

Modifications qu'a subies la Méthode de Chopart.

Elles sont nombreuses ; nous les devons presque toutes à MM. les professeurs Dupuytren et Richerand.

L'on se sert de la main droite pour le pied droit ; le malade est couché de manière que sa jambe demi-fléchie dépasse le bord du lit ; un aide la soutient. L'opérateur reconnaît la saillie du scaphoïde et celle de la tête de l'astragale, très-marquée en dehors lorsque le membre est porté dans l'adduction et un peu en bas ; il cherche l'extrémité cuboïdienne du cinquième os du métatarse que personne n'a encore indiquée : c'est un demi-pouce derrière son apophyse et au niveau de la tubérosité du cuboïde, qu'après avoir saisi les tissus qu'il veut enlever, le chirurgien commence son incision ; il la ramène vers la face scaphoïdienne du premier tarsien où elle forme un angle de 80 degrés avec l'axe de l'articulation scaphoïdo-astragalienne ; puis il la dirige en bas et en dedans, pour la terminer le long et immédiatement au-dessous du bord interne de la région postérieure du scaphoïde (1).

---

(1) Le bord externe de l'extrémité antérieure de la grande apophyse du calcaneum, ordinairement très-facile à sentir, est un indice certain pour accélérer la manœuvre. Ce précepte n'a été professé nulle part. Vous trouverez aisément

Dans ce premier temps de l'opération, la peau, le tissu cellulaire, l'aponévrose, les extenseurs des orteils, le péronier antérieur et le court péronier latéral, le muscle pédieux, l'artère de ce nom, le jambier antérieur, les ligamens supérieurs et les capsules synoviales sont coupés.

J'ai quelquefois commencé par inciser au côté interne du tarse, et je traversais les articles à mesure que je divisais les parties molles situées sur leur face dorsale.

Second temps. Le couteau s'engage entre les articulations astragalo-scaphoïdienne et calcanéo-cuboïdienne déjà ouvertes ; il est disposé obliquement de haut en bas, de dedans en dehors et d'arrière en avant, de sorte que son manche devient le point le plus rapproché du tibia : il faut au même instant tirer le membre à soi, et ne pas trop le luxer en bas, car les surfaces cartilagineuses se trouveraient inférieurement en contact immédiat, et l'on éprouverait beaucoup de peine à détruire leur contiguité. Lorsqu'on y est parvenu, le troisième temps commence.

Il est indispensable que le pied observe la moyenne proportionnelle entre l'adduction et l'abduction. Alors, arrivé à la région plantaire, et pro-

---

cette éminence osseuse quand le pied, d'abord étendu, sera ensuite porté dans l'adduction. *(Note postérieure à la lecture de ce Mémoire à l'Institut.)*

mené du calcaneum vers les orteils, l'instrument rase la face inférieure des os et évite les obstacles que lui opposent les protubérances du scaphoïde et du cuboïde, du premier et du cinquième métatarsiens. Le talon de la lame du couteau doit être un peu plus relevé que sa pointe; cette disposition lui permettra de suivre exactement la concavité du tarse et du métatarse, plus marquée en dedans qu'en dehors.

La longueur et la largeur du lambeau inférieur sont proportionnées à la solution de continuité qu'il recouvrira : ainsi son extrémité antérieure taillée en biseau pour conserver plus de peau que de muscles, se termine obliquement de dedans en dehors et d'avant en arrière afin de s'accommoder à la hauteur moins considérable de la plaie du côté externe.

La ligature de la pédieuse et des plantaires met à l'abri de l'hémorragie.

Si l'on voulait faire un lambeau supérieur, la première incision se pratiquerait un pouce plus près des phalanges ; l'on disséquerait les tissus jusqu'aux articles d'élection. Ce procédé me paraît défectueux : l'auteur de la Nosographie chirurgicale le combat avantageusement.

Mais la tuméfaction des parties molles masque-t-elle les saillies osseuses dont nous avons parlé, le cinquième métatarsien est-il enlevé ou déplacé, et complètement écrasé, mettez le pied dans la

flexion, commencez à inciser un pouce et demi au-devant de l'extrémité articulaire inférieure du péroné; prolongez votre section sur la face dorsale, à un pouce de l'articulation tibio-tarsienne, et achevez-la en dedans, à dix lignes de la malléole interne.

Il serait inutile de suspendre le cours du sang.

L'amputation que nous venons de décrire se pratique avec un petit couteau inter-osseux; elle exige impérieusement la réunion immédiate.

Ainsi perfectionnée, la méthode de Chopart ne doit plus offrir de difficulté à l'opérateur que la nature a doué d'une main chirurgicale.

Les suites de cette opération sont ordinairement heureuses; elle évite les reproches de la luxation primitive de l'astragale et du calcaneum lorsqu'on neutralise les puissances musculaires en tenant la jambe demi-fléchie. J'ai vu une attitude opposée donner lieu à cet accident sur un individu opéré dans l'un des grands hôpitaux de notre ville (1).

Le lambeau inférieur reste bien appliqué, quand les bandelettes agglutinatives destinées à le soutenir et fixées en arrière, trois pouces au-dessus

---

(1) Nous appelons *luxation primitive* celle qui survient avant la guérison, et nous nommons *consécutive* la luxation qui, à une époque plus ou moins éloignée, est le résultat de la marche.

du talon, viennent se rendre en devant au même niveau : elles empêchent aussi le déplacement du moignon.

Les matières purulentes s'écoulent librement si l'on couche le membre sur son côté externe; l'angle correspondant de la solution de continuité en devient alors la partie la plus déclive. M. le professeur Dupuytren retire les plus grands avantages de cette excellente pratique.

La luxation consécutive, lors même qu'on ne pourrait pas la prévenir, serait préférable à une jambe de bois, et la rareté des accidens inflammatoires capables de donner lieu à des fusées de pus, inspire moins de crainte au chirurgien clinique que l'ablation presque totale du tibia et du péroné : l'expérience a sanctionné ces faits.

Chopart a donc rendu un service important à l'humanité, puisqu'il a réuni l'agréable à l'utile. L'amputation partielle du pied, nous l'avons déjà annoncé, sauve la vie à beaucoup de malheureux que ferait succomber l'amputation au-dessous du genou. A ce premier avantage, elle en joint un autre bien précieux, celui de conserver la jambe et plus de la moitié du tarse.

CHAPITRE II.

Malgré la supériorité vainement contestée de la méthode de Chopart, les praticiens ont senti comme moi la nécessité de conserver plus de longueur au moignon. L'homme de l'art rencontre souvent des cas où il serait indiqué de couper encore moins près de la jambe. J'en ai observé un grand nombre dans le cours des désastreuses campagnes de 1813 et 1814; le froid les détermina; ils pourraient être le produit de la carie, d'un écrasement ou de quelqu'autre cause. La contiguité du tarse et du métatarse fixa particulièrement mon attention. L'on avait sans doute indiqué d'opérer dans ce lieu; mais on n'avait imaginé aucun précepte opératoire, et la chirurgie moderne, fondée sur les trop grandes difficultés qu'elle lui offrait, ne pratiquait pas l'amputation que je vais soumettre au jugement de la Classe. De nombreuses recherches sur le cadavre me prouvèrent que les surfaces articulaires tarsiennes qui correspondent aux extrémités postérieures des métatarsiens exigeaient, dans leur ensemble, une meilleure description, et que l'anatomie ne s'était pas assez occupée des ligamens qui les assujettissent. Après avoir disséqué soigneusement toutes ces parties, je méditai sur les saillies osseuses voi-

sines, et je tentai d'amputer le pied dans l'articulation tarso-métatarsienne. De longs et pénibles essais me conduisirent aux résultats les plus satisfaisans.

J'établis des règles qui me semblent infaillibles pour ne jamais manquer l'opération, et pour la pratiquer avec la sûreté et la promptitude requises. Ces règles sont basées sur quelques données anatomiques indispensables à connaître.

Les os du tarse qui s'articulent avec ceux du métatarse présentent en avant beaucoup d'inégalités. Une courbe longue d'un pouce, commençant à la partie moyenne du bord externe de la face antérieure du cuboïde, et se terminant au milieu du bord interne de celle du troisième cunéiforme, serait dirigée obliquement de dehors en dedans et d'arrière en avant, de manière que son extrémité tibiale dépasserait la péronière d'un tiers de pouce; sa concavité répondrait à la jambe, reposerait sur toute l'étendue de la surface articulaire du troisième cunéiforme et sur celle du cuboïde, excepté en dedans et en haut où cette dernière est déprimée de l'épaisseur d'une ligne. L'os voisin offre, près de cet enfoncement, une légère saillie (1).

---

(1) Quand on aura bien étudié sur le squelette la courbe que nous indiquons, il sera facile de la tracer sur un pied pourvu de toutes ses parties molles, et de s'assurer que l'ar-

Le second cunéiforme, situé plus en arrière que les deux autres, concourt avec eux à représenter une espèce de mortaise, dont la paroi interne a quatre lignes de profondeur et l'externe deux; celle-ci se trouve moins marquée inférieurement; elle est oblique de dehors en dedans et d'avant en arrière; disposition bien sensible vers la face dorsale et manquant quelquefois. A-peu-près plane, la région métatarsienne de cet os a transversalement un tiers de pouce d'étendue. Le premier cunéiforme dépasse de trois quarts de pouce le bord externe de la surface métatarsienne du cuboïde; sa face antérieure est dirigée obliquement de dedans en dehors et d'arrière en avant.

Les extrémités postérieures des os qui soutiennent les phalanges affectent une disposition inverse de celle que nous avons observée sur la dernière rangée du tarse : le premier s'articule avec le grand cunéiforme, le second avec celui-ci et les deux suivans, en sorte qu'il est enchâssé entre eux; le troisième avec le troisième cunéiforme; enfin les deux derniers avec le cuboïde. C'est ici que le cinquième, placé presque hors de rang, forme, sur le bord externe du pied, une saillie très-considérable qu'aucune tuméfaction ne peut masquer. Le premier métatarsien et le cunéiforme qui lui

---

ticle lui correspond dans tous ses points : le couteau ne s'en écartera plus.

correspond, produisent à leur point de contact une éminence moins apparente, il est vrai, mais très-facile à sentir : on la trouve le long du bord interne du membre, quinze lignes environ au-devant de celle du scaphoïde (1).

Outre les muscles et les tendons qui fortifient la contiguité tarso-métatarsienne, elle possède des ligamens qui lui sont propres : l'articulation du second os du métatarse avec les cunéiformes en a trois pour sa face dorsale et trois pour la plantaire, tandis qu'un ligament supérieur et un inférieur sont seulement destinés aux extrémités postérieures des autres métatarsiens. Il existe de plus entre le cuboïde et le troisième cunéiforme, entre celui-ci et les deux premiers, une substance fibreuse qui, après avoir contribué à les assujettir, vient se fixer sur les parties latérales des extrémités tarsiennes du second, troisième et quatrième des os qui soutiennent les phalanges. Les anatomistes les plus exacts n'ont point fait mention de ces trousseaux ligamenteux. Leur minutieuse description ne saurait trouver place ici. Nous les appellerons inter-osseux (2).

---

(1) Les parois latérales de la mortaise qui reçoit le second métatarsien ne lui sont immédiatement appliquées que du côté de la face dorsale ; vers la plantaire existe un intervalle qui facilite le passage du couteau.

(2) Le premier de ces ligamens, en les comptant du gros orteil vers le petit, est le plus fort.

Amputation du métatarse dans son article postérieur.

Méthode proposée par l'auteur du Mémoire.

Un petit couteau inter-osseux, des pinces à disséquer, une aiguille courbe, des fils de différente grosseur, des éponges, de l'eau tiède, un réchaud, des bandelettes agglutinatives, de la charpie, des compresses et une grande bande, sont les seules pièces d'appareil que nécessite cette opération.

Le malade est couché comme nous l'avons dit en exposant les modifications de la méthode de Chopart ; un aide soutient la jambe; le chirurgien se place au côté interne du membre, promène l'indicateur, le pouce et le médius le long de son bord péronier, et s'assure de la présence de la tubérosité postérieure du cinquième os du métatarse; puis il cherche la saillie formée par les premiers cunéiforme et métatarsien, prend le couteau de la main droite s'il veut opérer sur l'extrémité droite, saisit avec l'autre main le bout du pied enveloppé d'un linge et tenu dans une direction moyenne entre l'adduction et l'abduction, pose le talon de l'instrument derrière l'éminence métatarsienne externe dont nous venons de parler, dirige sa lame de manière que son tranchant forme un angle droit avec l'axe de l'articulation cuboïdienne du dernier des os qui sou-

tiennent les phalanges; alors il promène le couteau de dehors en dedans, et aussitôt que sa pointe s'engage entre les surfaces articulaires, il relève son manche afin qu'en suivant la direction de la courbe que nous avons indiquée, cette pointe, devenue perpendiculaire, ménage les parties molles de la face plantaire. Lorsque l'instrument aura désarticulé les deux derniers métatarsiens, on l'inclinera un peu vers les orteils pour lui faire éviter la petite proéminence du troisième cunéiforme, et le dégager du léger enfoncement qu'offre le cuboïde (1).

Arrivé au second os du métatarse, le praticien abandonne l'articulation tarso-métatarsienne, donne à son incision, qui s'étend à toutes les parties molles, une direction oblique d'arrière en avant, de dehors en dedans, et vient la terminer un demi-pouce au-devant de l'éminence que nous avons montrée sur le bord tibial (2): cette incision forme avec ce bord un angle de 60 degrés environ. Toutes les adhérences celluleuses étant détruites, les tissus se rétracteront suffisamment : s'ils ne l'étaient pas assez, on les disséquerait (3).

---

(1) *Voyez*, page 14, la description de la courbe que vous devez suivre, et celle de la proéminence et de l'enfoncement que vous devez éviter.

(2) *Voyez* cette éminence osseuse, page 15.

(3) L'on pourrait encore terminer la section sur la contiguité du premier métatarsien et du grand cunéiforme :

Dans ce premier temps de l'opération, la peau, le tissu cellulaire, l'aponévrose, les tendons extenseurs des orteils, ceux du péronier antérieur et du court péronier latéral, le muscle pédieux, une portion de l'abducteur du petit orteil, l'artère pédieuse, celle du métatarse, les trois derniers ligamens tarso-métatarsiens supérieurs et les ligamens inter-osseux correspondans sont divisés.

Second temps. La main est tenue en pronation; l'un des tranchans du couteau est antérieur : l'extrémité de la lame s'applique contre le bord interne et la face inférieure du corps du premier métatarsien; elle les longe d'avant en arrière, rencontre une tubérosité; le tranchant antérieur se dirige aussitôt un peu en dehors; il râcle légèrement cette éminence osseuse, et après une ligne et demie de chemin, il tombe dans l'articulation du premier os du métatarse avec le premier cunéiforme; il la traverse en décrivant une légère courbe dont la convexité répond au bout du pied. Puis le chirurgien continue de tirer le membre à lui, cesse de le luxer en bas et le porte en dehors. Il ne reste à désarticuler que le second métatarsien. Plongera-t-on successivement entre chacune

---

l'on sait que cet article se trouve un quart de pouce au-devant de celui du troisième os du métatarse; mais je me suis assuré qu'à moins d'une très-grande habitude, cette pratique est sujette à erreur, surtout lorsqu'il y a de la tuméfaction.

de ses faces articulaires? Leur situation et leur étendue nous sont connues; mais le procédé serait plus long et pourrait embarrasser : il vaut mieux, nous l'avons prouvé plus de cent fois sur le cadavre, attaquer l'articulation par son côté interne et inférieur; l'instrument ne quittera pas la route qu'il s'est frayée; il exécutera un mouvement de rotation, et l'un de ses côtés deviendra externe : alors inclinez son tranchant postérieur vers les phalanges, engagez sa pointe de bas en haut entre le grand cunéiforme et le second os du métatarse dont vous avez rasé le bord interne; relevez ensuite son manche sur le tarse, et la paroi interne de l'article a cédé : vous êtes arrivé à sa face postérieure. Un autre mouvement de rotation imprimé à la lame dirige-t-il l'un de ses tranchans en dehors, coupez dans ce dernier sens, parvenez à la région péronière de la mortaise, et achevez la désarticulation en portant le pied un peu en dedans, et en disposant votre couteau de manière que son tranchant, qui était externe, réponde aux orteils et agisse dans cette direction. Ce procédé est préférable à celui dans lequel l'on sort de l'articulation pour traverser l'un après l'autre les deux côtés qui résistent encore (1).

---

(1) Il paraît plus simple, au premier coup-d'œil, de continuer l'ablation du tarse en procédant toujours de dehors en dedans; mais le raisonnement tiré des dispositions ana-

Dans ce temps de l'opération, les quatre premiers ligamens tarso-métatarsiens supérieurs, les ligamens inter-osseux correspondans ont été

---

tomiques rejette cette méthode : il suffit de l'avoir tentée pour être convaincu de ses difficultés, de sa longueur et des souffrances qu'endure le malade.

1°. On ne la pratique qu'en tâtonnant, et il est rare que les surfaces articulaires ne soient pas endommagées. Les praticiens exercés savent encore combien la lenteur des manœuvres opératoires exaspère la sensibilité, lors même que l'instrument agit sur des tissus presque entièrement privés de cette propriété vitale.

2°. Les nombreux filets de nerfs logés dans les interstices des ligamens de la face dorsale du pied sont coupés à plusieurs reprises et extraordinairement irrités.

3°. Les mouvemens imprimés aux parties à enlever tiraillent et tordent nécessairement un peu les fibres ligamenteuses : il en résulte de la douleur. Ceux qui avanceraient que le système fibreux n'est sensible que dans l'état pathologique ne seraient pas au courant de la science. Au lieu d'écrire dans le silence du cabinet, où ils s'exposent à copier des erreurs soutenues par de grands noms, ils feraient mieux de répéter les expériences sur lesquelles ils se fondent trop légèrement. Tout le monde connaît celles qu'a publiées depuis long-temps M. Dupuytren. Ce célèbre professeur, dont j'ai tant à me louer d'être l'élève particulier, a mis à nu des ligamens sur plusieurs animaux, et chaque fois qu'avec une pince il a saisi et tordu ces ligamens, il a obtenu des preuves certaines de la sensibilité de ces organes. D'ailleurs, dans l'amputation dont il s'agit comme dans beaucoup d'autres, la main qui soutient

coupés : nous ne tenons pas compte de la section des capsules synoviales.

Le troisième temps consiste à terminer l'am-

---

le membre est forcée de comprimer et de mouvoir non-seulement des tissus plus ou moins désorganisés, mais encore des parties saines sur lesquelles l'instrument a déjà pratiqué une ou plusieurs incisions. Je demande si la promptitude de la manœuvre n'abrégera pas les douleurs? Répondre par la négative serait rivaliser de mérite avec *un grand chirurgien* qui, parmi les merveilles de l'art qu'il nous révéla, soutint en public, à l'Hôtel-Dieu, que le couteau qui traversait directement l'articulation scapulo-humérale, en rasant la base de l'apophyse coracoïde et le bord supérieur de la cavité glénoïde, intéressait le tronc des artères circonflexes du bras. Ce chirurgien s'est beaucoup occupé de l'ablation totale de l'humérus.

J'observerai ici que Bichat s'en est laissé imposer lorsqu'il a dit : « Mettez à découvert une articulation sur un » chien, celle de la jambe, par exemple; disséquez avec » soin les organes qui l'entourent; enlevez surtout exacte- » ment les nerfs de manière à ne laisser que les ligamens; » irritez ceux-ci avec un agent chimique ou mécanique : » l'animal reste immobile et ne donne aucun signe de » douleur ». Quelle communication ces ligamens avaient-ils avec le centre commun de toutes nos sensations? Comme à tous les médecins, la mémoire de Bichat m'est chère; mais l'expérience est fausse, je m'en suis assuré.

Nous avons donné, page 16, les raisons qui nous ont engagés à attaquer par son côté interne et inférieur l'articulation du second métatarsien avec les trois cunéiformes.

putation : d'une main l'opérateur met daus une position parfaitement horizontale et dans une attitude moyenne entre l'adduction et l'abduction, les parties qu'il va enlever, tandis que de l'autre il divise les ligamens inférieurs de l'article, détache les tissus qui adhèrent à l'extrémité postérieure du métatarse, évite les saillies des premier et dernier métatarsiens, et glisse le couteau sous leur rangée osseuse avec les précautions indiquées dans les modifications de la méthode de Chopart. L'on obtient ainsi un lambeau inférieur qui ressemble à celui que fournit cette méthode. Ses dimensions en diffèrent seulement : son bord interne a deux pouces de longueur ; l'externe n'en a qu'un. La peau, le tissu cellulaire, les muscles court et long fléchisseurs communs des orteils, l'accessoire de ce dernier, les lombricaux, le long péronier latéral, l'adducteur, les court et long fléchisseurs, l'abducteur du gros orteil, l'abducteur, le court fléchisseur du petit orteil, l'aponévrose plantaire, les nerfs et les vaisseaux de ce nom concourent à le former.

Le lambeau supérieur, quand on le croit nécessaire, est trop facile à circonscrire pour que nous nous arrêtions à en tracer les règles.

L'on peut opérer de la main droite sur le membre gauche ; le chirurgien, placé à son côté externe, l'incision partira en dedans du lieu où elle se serait terminée si l'on se fût servi de l'autre main ; elle

viendra finir au point qui lui aurait donné naissance dans le même cas. Le talon de l'instrument ne désarticulera que les deux derniers des os qui soutiennent les phalanges; l'on sera forcé de faire usage de la pointe pour désarticuler le troisième : l'on y procédera avant d'attaquer le premier et le second. Le reste de la manœuvre s'achève d'ailleurs comme nous l'avons exposé.

La lame du couteau sera étroite, son extrémité acérée et forte. Vous lierez l'artère pédieuse, celle du métatarse et les plantaires : l'hémorragie cessera.

Telle que nous venons de la décrire, l'amputation partielle du pied dans l'articulation tarso-métatarsienne est terminée en moins d'une minute ; or, il nous semble qu'on doit la préférer à celle de Chopart toutes les fois que le désordre des parties le permettra. 1°. Notre méthode conserve entièrement le tarse, puisque nous n'enlevons pas le scaphoïde, le cuboïde et les trois cunéiformes : le bord tibial du membre gagne deux pouces, et son bord péronier un pouce. La jambe reposant sur une base moins courte et moins étroite, la marche acquerra de la sûreté et de la promptitude; la forme du pied perdra moins de son élégance, et l'œil, trompé par l'art, lui retrouvera ses agréables contours.

2°. Les os qu'a épargnés l'instrument ne se déplaceront jamais ; les jumeaux et les soléaires

les luxeraient difficilement si leurs muscles fléchisseurs, dont les fibres restent adhérentes à la cicatrice ou sur la face dorsale des tarsiens, ne rendaient pas toute espèce de luxation impossible.

3°. La plaie que nous produisons sera plus petite; les surfaces articulaires ayant moitié moins de hauteur, le lambeau destiné à les recouvrir devra être plus court; de là plus de ressource pour le malade, dans le cas surtout où la nature, épuisée, ne peut fournir aux frais d'une abondante suppuration. Située plus près des orteils, la solution de continuité se compliquera rarement d'accidens inflammatoires dont les funestes effets se propagent quelquefois jusque dans l'articulation tibio-tarsienne, et déterminent des accidens très-graves.

4°. Les saillies mousses de la dernière rangée du tarse n'irriteront point le lambeau; on l'y appliquera facilement sans qu'il en résulte la moindre déchirure ni le plus petit clapier. Le pansement de la plaie et la situation à donner au membre seront les mêmes que dans la méthode modifiée de Chopart. Nous nous sommes expliqués ailleurs sur les cas qui exigeaient l'ablation des membres et sur ceux qui la rejetaient.

En général, la variété des phénomènes pathologiques décidera du choix des méthodes opératoires, et même des procédés.

Mais, fidèles aux principes de la saine chirurgie,

et encouragés par les brillans succès de M. le baron Percy, qui, le premier en France, a mis en usage, dans les blessures d'armes à feu, la résection des extrémités articulaires, nous pensons, comme ce savant, qu'elle doit toujours être préférée à l'amputation quand le désordre n'est pas trop considérable.

Modifiés par le génie chirurgical, les préceptes que nous avons imaginés pour enlever le métatarse en entier sont applicables à la soustraction d'un seul ou de deux des os qui le composent. On sait que Moreau a extirpé séparément plusieurs tarsiens. Nous regrettons qu'il n'ait pas fait connaître comment il procéda dans la plupart des cas (1). Nous avons vu avec M. F. Lallemand, qui sera un jour l'honneur de la chirurgie de Metz, M. le professeur Dupuytren détruire des portions du calcaneum, et en extraire des sequestres volumineux.

Avant de terminer notre mémoire, nous exposerons deux faits particuliers qui ne nous paraissent pas dénués d'intérêt.

1°. Un pied énormément tuméfié ne permettait pas de sentir les principales saillies osseuses qui servent de guide à l'opérateur : nous opérâmes

---

(1) *Voyez*, page 46, l'Appendice de ce Mémoire, dans lequel se trouve aussi un nouveau procédé opératoire pour l'amputation du bras dans son articulation scapulo-humérale.

néanmoins ; mais nous fûmes surpris de ne pas tomber dans les articles d'élection ; notre couteau avait glissé, d'avant en arrière, sur une éminence que nous prîmes pour la tête, devenue plus volumineuse, du premier os du tarse. Nous portâmes nos recherches plus près des orteils, et nous rencontrâmes l'articulation scaphoïdo-cunéenne. Avertis de notre nouvelle erreur par la présence des trois facettes articulaires qu'offre la face antérieure du scaphoïde, nous incisâmes avec force un demi-pouce en arrière sur la petite tumeur qui, cédant à l'action du couteau, le laissa pénétrer dans la contiguité scaphoïdo-astragalienne. Nous terminâmes l'opération comme de coutume, et nous emportâmes avec la scie la tête malade du premier tarsien, après l'avoir préalablement dépouillée de ses parties molles. Il s'agissait d'une exostose spongieuse dont la cause était due sans doute à la pression de la botte. Les os environnans, à l'exception du scaphoïde, n'étaient nullement affectés.

2°. Nous avons rencontré à Metz une ankylose complète du tarse et du métatarse ; elle fut la suite d'un rhumatisme chronique. L'individu succomba au typhus régnant : le pied, au reste, était sain. Nous imaginâmes d'introduire à plat la pointe du couteau au-dessous de la saillie scaphoïdienne ; nous effleurâmes les surfaces osseuses, et l'instrument alla sortir dans le point opposé à celui par

lequel il était entré. Nous terminâmes le lambeau inférieur comme dans la méthode modifiée de Chopart; puis une incision circulaire faite sur le tarse, et commencée à la base de ce lambeau où elle revint finir, divisa toutes les parties molles qui recouvraient le tissu osseux : il fut aisé de le scier. Une compresse fendue empêcha la scie de déchirer les chairs.

Tels sont les faits nouveaux que j'ai l'honneur de présenter à la Classe ; j'espère lui faire incessamment hommage d'un travail important dont je m'occupe avec mon collègue M. de Champesme.

FIN.

RAPPORT

Fait à l'Institut de France, Classe des Sciences physiques et mathématiques, sur un Mémoire de M. LISFRANC-DE-ST-MARTIN, *concernant l'amputation du métatarse dans son article postérieur.*

Extrait du Procès-verbal du 1er mai 1815.

LA Classe, dans la séance du 13 mars dernier, nous a chargés, M. Deschamps et moi, de lui rendre compte d'un mémoire dont elle venait d'entendre la lecture, et ayant pour titre : *nouvelle Méthode opératoire pour l'amputation partielle du pied dans son articulation tarso-métatarsienne*, par M. J. Lisfranc-de-St-Martin, Docteur en Médecine, etc.

Autrefois on n'y regardait pas de si près pour couper un pied qui était affecté de carie ou de toute autre maladie réputée alors incurable ; un large ciseau et un maillet faisaient l'affaire; et quand on voulait y mettre plus de recherches, on avait recours à une machine dont nous n'osons pas plus retracer la forme que citer l'usage actuel.

Les chirurgiens du quinzième siècle ne procédaient guère autrement. On ne peut sans frémir jeter les yeux sur les dessins qu'ils nous ont laissés

dans leurs ouvrages, de ces appareils formidables dont on regrette de retrouver encore des traces dans Scultet, Solingen, Roonhuysen, et même dans Héister. Mais peu à peu la chirurgie renonça à des usages si indignes d'elles; éclairée par l'anatomie et retirée des mains d'une classe grossière et ignorante, elle se créa des méthodes plus douces, plus sûres, plus rationnelles, et rendit à l'humanité le double et précieux service de lui épargner de grandes douleurs et de lui procurer des secours plus efficaces.

Dès le commencement du dix-huitième siècle, la chirurgie avait, relativement à l'opération dont il s'agit, fait des progrès qui long-temps ont été méconnus. Comment sous les Félix, les Mareschal, les Lapeyronie, les Petit, et tant d'autres chirurgiens dont le savoir et l'habileté illustrèrent une de nos plus mémorables époques, eût-elle pu négliger l'amputation partielle du pied, et l'excepter de l'amélioration et du perfectionnement qu'elle imprima à la plupart de ses autres procédés? Garengeot a consacré deux articles à cette amputation, qui n'est nouvelle que pour ceux des chirurgiens de nos jours qui, s'en tenant au présent, ne sont jamais curieux d'interroger le passé. Ce que cet auteur en a dit prouve qu'elle était usuelle parmi ses contemporains, et qu'il l'avait vu pratiquer aux grands maîtres dont quelquefois il n'a été que l'imitateur ou le traditionnaire.

Il est bon de rappeler que, déjà en 1720, on enseignait que, dans la carie, le brisement et la gangrène bornée d'une partie du pied, il est plus prudent de faire l'amputation dans le pied même, c'est-à-dire, entre les os du métatarse ou entre ceux-ci et les orteils, que de retrancher la jambe ou de désarticuler le pied, car le moignon qui reste au malade lui sert beaucoup à marcher; il ne faut que de l'adresse et de l'intelligence pour conduire un instrument tranchant entre ces divers os et pour ménager le plus de peau qu'il est possible.

Tel est le texte même de Garengeot; tels sont les préceptes qu'il avait, sans doute, puisés dans les leçons et l'expérience des hommes qui florissaient de son temps; et il n'est pas douteux que, par ces mots, *entre les os du métatarse*, il n'ait voulu parler de la ligne articulaire qui en sépare la série de celle des os du tarse.

Voilà donc une opération toute trouvée que nos prédécesseurs nous avaient léguée après en avoir établi les lois et la nécessité, et de l'héritage de laquelle nous n'avons pas su assez tôt profiter. Croira-t-on qu'il se soit passé près de 70 ans avant qu'on eût songé à revenir à l'amputation partielle du pied, et à mettre en pratique les conseils et les règles consignés dans des ouvrages dont la plupart étaient même devenus classiques?

Ce ne fut qu'en 1789 qu'on en eut l'idée ou le

souvenir, et qu'on recommença à en faire l'application. Un moine profès de Clervaux ayant la moitié antérieure du pied gauche affectée de carie et de fistules, à la suite de l'écrasement de cette partie sous le fer et le poids d'un cheval de trait de forte taille, consulta plusieurs chirurgiens du premier ordre qui furent d'avis, les uns qu'on amputât le pied tout entier, comme c'était malheureusement encore l'usage, malgré la réclamation de quelques praticiens, et en particulier de Benjamin Bell; les autres qu'on amputât la jambe, ce qui était un abus encore plus épouvantable. M. Chambon de Monteaux, père du docteur-régent de ce nom, et chirurgien aussi habile que célèbre, résidant dans les environs de Langres, fut mandé, et émit l'opinion qu'il fallait se borner à retrancher la portion affectée en suivant l'articulation du tarse et du métatarse, conseil auquel le malade se rendit, mais dont mal à propos il ne confia pas l'exécution à l'homme sage et judicieux qui le lui avait donné, aimant mieux aller se faire opérer à Paris sous les yeux du savant Louis, ami de la famille Sillery, à laquelle ce religieux appartenait.

Ce fut l'un de vos commissaires qui tint l'instrument, et il confesse ici qu'il ne satisfit que médiocrement les assistans, ayant eu beaucoup de peine à trouver l'entreligne des os du tarse, qui étaient tous sains, et de ceux du métatarse, les seuls qui fussent manifestement malades chez notre moine,

qui, pour avoir un peu plus souffert, n'en guérit pas moins vite, et sans éprouver les suites et les inconvéniens dont il sera parlé plus bas.

Chopart, notre confrère, ne manqua pas de faire son profit de cet embarras dont il avait été témoin, et, trois ans après, s'étant déterminé à emporter partiellement un pied dont le premier os du métatarse était carié et la plupart des autres tuméfiés, il amputa dans les articulations de l'astragale avec le scaphoïde, et du calcaneum avec le cuboïde, manière bien moins difficile, mais qui a le défaut essentiel de ne pas laisser assez de surface à la portion restante du pied, et d'exposer cette portion à une rétraction souvent douloureuse, et toujours nuisible à la station et à la progression.

L'opération de Chopart ayant été décrite et publiée par M. Lafiteau, passa pour une véritable découverte, et le nom de son auteur, recommandable à tant d'autres titres, s'y attacha pour jamais : il est vrai que c'est d'elle que date le renouvellement, ou, si l'on veut, la réintroduction, en chirurgie, de l'amputation partielle du pied, qu'un peu plus de lecture et de réflexion y eût naturalisée un demi-siècle plus tôt. M. Lisfranc, après avoir rapporté la méthode dite *de Chopart*, a tracé au long les modifications qu'il lui a fait subir et qu'elle a reçues de la part de plusieurs habiles chirurgiens, notamment de M. Dupuytren. Il entre dans tous les

détails anatomiques et opératoires qui peuvent ou la simplifier, ou en assurer de plus en plus le succès. Il pense, non sans quelque raison, qu'il est inutile de suspendre le cours du sang; il fait remarquer l'utilité de la demi-flexion de la jambe pendant et après l'opération, afin d'éviter ce qu'il appelle la luxation primitive des os restans du pied, disant avoir vu arriver presque subitement cet accident, l'opération étant à peine terminée, pour avoir étendu inconsidérément la jambe du blessé. Enfin il parle de ce qui concerne les lambeaux destinés à recouvrir le moignon, et il adopte le principe de M. Richerand, qui, au lieu d'en faire deux, à l'exemple de Chopart, et comme il l'avait d'abord enseigné lui-même, n'en fait plus qu'un, qu'il découpe dans la plante du pied pour le relever et l'appliquer de bas en haut.

Nous dirons en passant que nous avons vu plusieurs individus, jeunes et vieux, chez lesquels M. Richerand, après l'amputation partielle du pied, avait ainsi disposé le lambeau unique, et qui marchaient très-bien, quoique opérés depuis quelques semaines seulement. L'intention de ce professeur, en ne faisant qu'un lambeau et en le relevant sur la face dorsale du pied, est d'éviter que la cicatrice ne se trouve placée en avant du moignon, ce qui l'exposerait à des chocs et à des atteintes qui pourraient y exciter de vives douleurs, et même la déchirer, à quoi le docteur

Villermé objecte, dans un mémoire récemment publié sur le sujet qui nous occupe, que, placée supérieurement, elle est exposée à ce qu'on marche dessus, à ce qu'on y laisse tomber des corps durs, à ce que la chaussure la froisse et l'irrite, enfin à ce que l'application d'un bout de pied artificiel la gêne et la comprime.

Il est, pour le mode d'amputation dû à Chopart, qui n'en a pas parlé, un guide toujours fidèle, en quelqu'état que puisse se trouver le pied malade : c'est la saillie que forme, au bord interne du pied, l'os scaphoïde, saillie derrière laquelle est immédiatement l'articulation qu'il faut ouvrir. M. Roux, dans un mémoire estimé qui a paru en 1814, et dont il avait fait lecture à la Classe, a insisté sur ce point, dont il fait à bon droit une règle infaillible. M. Richerand l'avait déjà indiqué dans l'un de ses ouvrages, et M. Villermé a été fondé à rappeler que, depuis vingt ans, les chirurgiens militaires, parmi lequels il tient un rang distingué, et à qui l'amputation partielle du pied est devenue si familière, soit après les coups de feu, soit après la congélation, etc., sont habitués à se diriger en conséquence de cette éminence osseuse.

M. Lisfranc, après avoir annoncé que la grosseur de la tête de l'astragale n'est pas un guide moins sûr pour entrer dans l'articulation, a ajouté qu'on devait aussi chercher la volumineuse ex-

trémité tarsienne du cinquième os du métatarse; mais cette indication est encore, selon lui, plus propre à déterminer le lieu où doit être placée la division des parties molles, qu'à montrer celui où il est le plus facile de pénétrer dans l'articulation.

Nous avons parlé, d'après M. Lisfranc, de cette luxation du moignon qu'il a appelée *primitive* : celle qu'il a nommée *secondaire* ou *consécutive* est l'accident le plus commun et le plus fâcheux qu'on ait à reprocher à l'amputation incomplète du pied, à la façon de Chopart, quoique d'ailleurs, comme l'a avancé avec justice M. Villermé, elle ait si souvent fait honneur à la chirurgie française, et particulièrement à celle des armées, par les résultats heureux qu'elle en a obtenus. Il s'agit de ce mouvement de bascule ou de traction en arrière du calcaneum que produit le concours des muscles du mollet, à l'action desquels aucun muscle du pied ne peut plus fournir de contre-poids puisqu'ils sont tous détruits. Nous avons très-rarement vu survenir cet accident qui, rendant la marche pénible et douloureuse, et tiraillant sans cesse la cicatrice, qu'il déchire enfin et rend ulcéreuse, peut avoir réduit plus d'un individu à demander qu'on lui amputât la jambe pour en porter une de bois, et n'être plus privé de la satisfaction de marcher, ainsi qu'on dit l'avoir vu à l'hôtel des Invalides, et

spécialement dans un cas où l'un de nous avait opéré.

Mais, il faut en convenir, on a beaucoup trop exagéré ce danger, comme le démontrent les nombreuses et belles opérations de MM. Pelletan, Richerand et Dupuytren, auxquelles nous pourrions ajouter celles que nous avons faites nous-mêmes en diverses circonstances; et nous sommes loin de penser, avec quelques-uns de nos confrères, qu'en pareil cas il serait nécessaire de couper en travers le tendon d'Achille; idée qu'on a eu tort dernièrement de donner pour nouvelle, puisque Antoine Petit l'a mise à exécution en 1788 sans avoir eu lieu d'être très-satisfait des résultats qu'il obtint.

M. le professeur Chaussier, qui a sérieusement réfléchi sur cette proposition, est tout-à-fait de notre avis, et, comme nous, il connaît des moyens mécaniques propres à prévenir et à corriger un désordre qu'abusivement on a dit être sans remède.

Le moine opéré en 1789 n'éprouva point cet accident et ne devait pas l'éprouver, puisque l'opérateur avait conservé tous les os du tarse, et qu'il n'avait pas touché au tendon de celui des muscles fléchisseurs du pied qui contrebalance le plus puissamment les efforts des muscles jumeaux.

On n'a pas dit ce qui était arrivé au malade

de Chopart; mais on peut croire qu'il n'eut pas une luxation consécutive du talon, si toutefois, et il est temps de s'expliquer à cet égard, on doit appeler luxation un simple entraînement en arrière du calcanéum, sans qu'il soit réellement hors de son articulation avec la jambe. Après plusieurs opérations dans lesquelles, à l'exemple de ce chirurgien si justement regretté, on n'avait laissé subsister que les deux plus gros os du tarse, les malades ont été exempts de cette redoutable suite, ce qui prouve de nouveau qu'elle n'est ni nécessaire ni inévitable.

Mais enfin elle est possible, et elle a eu quelquefois lieu; il importait donc de chercher le moyen de la prévenir, et c'est à quoi s'est appliqué M. Lisfranc, qui n'a pas borné ses vues à ce seul objet, comme nous allons le dire. Il s'agissait de laisser au pied plus d'étendue qu'on ne lui en conserve dans l'opération ordinaire, où il est presque réduit au talon; d'agrandir la surface plantaire, autrement la base de sustentation, d'allonger le levier soumis à l'empire des muscles du mollet, et de ménager quelques moyens de résistance à l'effet de leur contraction non contrebalancée; en un mot il fallait éloigner de l'articulation tibio-tarsienne la ligne de séparation, et la porter en avant, autant que la nature et les limites du mal, ainsi que la structure des parties, pouvaient le permettre. C'est ce qui avait déjà été fait par l'un de nous,

mais longuement et péniblement, parce qu'il n'avait pas des données suffisantes, et qu'il n'avait pu acquérir l'assurance et l'habitude sans lesquelles une opération de ce genre n'est qu'un long et ennuyeux tâtonnement.

M. Lisfranc a d'abord étudié avec beaucoup plus de soin qu'on ne l'avait fait avant lui l'état anatomique du pied, la forme et la disposition des os qui entrent dans sa composition, le tissu, la direction, l'entrecroisement des nombreux et robustes ligamens qui unissent et soutiennent mutuellement ces os, sans les empêcher de s'écarter pour fournir plus d'assiette et plus d'appui au corps debout ou en état de locomotion. Après cette étude approfondie d'une partie qui paraît si simple et qui est si compliquée, M. Lisfranc s'est fait une méthode d'amputer dans la longue articulation des os du tarse et de ceux du métatarse, et il s'est si bien exercé à cette opération, qu'il ne lui arrive jamais de la manquer, ni même de la faire durer plus d'une minute : c'est avec cette adresse et cette promptitude que nous la lui avons vu exécuter dans nos amphithéâtres sur des sujets pris au hasard, de tout sexe et de tout âge, et dont quelques-uns avaient les pieds difformes ou malades.

On sent bien que s'il avait rencontré un pied dont les os eussent été soudés ensemble par une ankylose complète, comme il peut arriver par l'ef-

fet d'un rhumatisme chronique, ou à la suite d'une longue suppuration, il n'aurait pas pu en venir à bout, quoiqu'il rapporte avoir réussi, dans une circonstance presque aussi difficile, étant à l'hôpital militaire de Metz, à emporter les deux tiers du pied sans avoir eu besoin de la scie, instrument auquel, dans une autre occasion et dans le même lieu, il fut forcé de recourir.

Il serait superflu de répéter ici tous les détails de manuduction qu'a imaginés M. Lisfranc, et qu'il a soigneusement exposés dans son mémoire, cherchant à les rendre plus intelligibles. Nous en avons surtout reconnu la justesse quand il en a fait l'application sous nos yeux, cet objet étant de nature à être apprécié plus encore par la pratique que par la théorie.

M. Lisfranc n'a point prétendu fixer invariablement le mode d'opération qu'il a communiqué à la Classe; il sait trop bien que ce mode doit être subordonné à l'état pathologique du pied, et aux bornes comme à l'étendue de l'affection, et que s'il est des cas où l'on peut opérer au lieu d'élection, il en est d'autres où il faut se soumettre au lieu de nécessité; c'est-à-dire que si le mal n'a pas exercé ses ravages au-delà de la série des os du métatarse, on sera libre de faire l'amputation proposée par notre auteur; tandis qu'il faudra en revenir à celle de Chopart si le mal a envahi la plus grande partie du pied.

Nous ajoutons que l'altération de l'un des os de la première rangée tarsienne ne doit point exclure le procédé de M. Lisfranc, puisqu'il est alors possible, et même assez facile de séparer et d'enlever cet os : on sait que MM. Moreau et Champion de Bar-sur-Ornain n'ont jamais eu besoin, pour extirper un os du tarse isolément affecté, de sacrifier le métatarse et les orteils, et qu'ils sont allés plus d'une fois le chercher au milieu des os sains, employant pour son ablation, tantôt un simple instrument tranchant, tantôt une tarière et une petite feuille de scie, et dans quelques cas, appliquant des couronnes étroites de trépan, moyen dont M. Charles Bell a su tirer parti, dans la carie ou dans l'exostose suppurée des os du métacarpe, pour enlever ces os dont la désarticulation est en général si difficile. Ce procédé a été communiqué à M. Béclard par M. John Shaw.

Au reste, M. Lisfranc ne s'est pas trouvé seul dans la carrière ; il y a rencontré M. le Chirurgien-major Villermé, qui peut-être lui contestera l'avantage d'y être entré avant lui. Ce qu'il y a de certain, c'est qu'ils y ont eu tous deux le même but, et que chacun, pour l'atteindre, a pris un chemin différent. Si l'on suit attentivement celui qu'a choisi M. Lisfranc, on voit combien il est court et praticable, malgré le détour par lequel il commence, et quoiqu'on trouve un peu de complication dans le plan qui en a été tracé. Si l'on veut

suivre celui que M. Villermé a indiqué, on éprouve, même en tenant le fil offert pour s'y diriger, que bien qu'il paraisse direct, il est incomparablement plus long et plus difficile. C'est ce dont M. Villermé, qui d'ailleurs l'a proposé sans prétentions, n'a pas hésité de convenir, puisque, pour excuser la durée de son opération, il a fait observer que la plupart des tissus qui y sont divisés étant privés de sensibilité, selon les expériences de Haller, le malade peut rester plus long-temps sous l'instrument, sans en souffrir davantage pour cela.

Les procédés de MM. Lisfranc et Villermé n'étant pas les mêmes, quoiqu'au fond ces auteurs aient eu la même intention, c'est à eux à s'arranger sur la priorité de leur travail respectif, et sur ce que l'un a pu fournir à l'autre. Ce qu'on ne peut nier, c'est qu'il existe dans celui de M. Lisfranc des idées qui ont échappé à M. Villermé; que dans le mémoire de M. Villermé, il est des faits et des aperçus que M. Lisfranc a pu connaître et saisir, mais dont il n'a pas fait mention. Par exemple, ce dernier a omis de faire remarquer, comme son confrère, le grand avantage de conserver dans l'amputation tarso-métatarsienne, qu'ils ont également fait valoir l'un et l'autre, l'insertion à la face convexe du premier des os cunéiformes du tendon du muscle jambier antérieur ou tibio-sus-tarsien, lequel muscle est antagoniste de ceux du mollet, et suffit, en contrebalançant leur action rétractive,

pour empêcher le talon de faire la bascule en arrière, et pour relever, dans l'acte de la progression, le bout du pied mutilé.

Nous paraîtrons peut-être avoir donné beaucoup trop d'importance à l'amputation partielle du pied, que l'on n'a pas coutume de classer parmi les opérations capitales, mais qui, pour n'avoir pas encore été portée à ce rang qu'elle méritait plus qu'aucune autre, n'en est pas moins une des plus intéressantes de la chirurgie; car il est tout différent pour une personne qui a le pied malade d'en conserver une grande ou une petite portion, et à plus forte raison de le perdre tout entier et même de se voir emporter la jambe, d'être quitte en une minute de l'opération qu'elle doit absolument subir, ou de la voir durer une demi-heure; et c'est cependant ce qui arrive lorsque le chirurgien auquel elle a affaire ne possède pas le savoir, le talent, et l'adresse nécessaires.

Cette opération est bien plus difficile qu'aucune amputation des membres principaux. La désarticulation du tarse entre le scaphoïde et l'astragal et entre le calcaneum et le cuboïde, telle que la pratiquait Chopart, quoique la moins malaisée et jusqu'à présent la plus usitée, a embarrassé plus d'un chirurgien d'ailleurs très-habile et très-instruit; et celle que M. Lisfranc a nommée tarso-métatarsienne, et qu'il voudrait substituer à l'autre dans le plus grand nombre des cas, présentera de grandes

difficultés et donnera beaucoup de peine, fût-on même un très-bon anatomiste, si on ne s'est exercé d'avance, et si on n'est point prévenu des procédés dont il vient d'être parlé. C'est pourquoi, après être déjà convenu deux fois que celui de vos commissaires qui opéra le moine de Clervaux en 1789 s'en tira mal, quoiqu'il eût sous les yeux le pied d'un squelette et qu'il eût répété sa leçon sur le cadavre, nous sommes en droit de dire du chirurgien qui prétend dans ses livres avoir plusieurs fois pratiqué cette opération à l'armée en 1793, et qui fait entendre que ce fut toujours avec facilité et succès, ou qu'il ne s'en est pas mieux tiré, ou peut-être qu'il n'a pas opéré du tout, n'ayant point cité de témoins, ni rapporté de détails explicatifs, tels que l'exigeraient des faits de chirurgie de cette nature.

Vos commissaires estiment que le travail de M. Lisfranc mérite l'accueil et l'attention des hommes de l'art; qu'il est propre à completter celui que Chopart avait commencé sur cette matière; qu'il doit remplir la lacune qu'avait laissée, parmi les opérations chirurgicales, l'ignorance et la grande imperfection de celle qui en est le sujet, et qu'il justifie de plus en plus la bonne opinion que l'auteur a déjà donnée de lui à la Classe par le mémoire dont il lui a précédemment fait hommage avec son collègue M. de Champesme.

Signé Deschamps, Percy, Rapporteurs.

La Classe approuve le rapport et en adopte les conclusions.

Certifié conforme à l'original, le secrétaire perpétuel, chevalier de l'Empire,

G. Cuvier.

FIN DU RAPPORT.

APPENDICE,

Postérieur au rapport de MM. les Commissaires de l'Institut.

Si, après la désarticulation du premier os du métatarse, l'on attaque la contiguité du second par son côté externe, l'on est d'abord obligé de sortir le couteau de l'article pour l'y replacer; et malgré l'obliquité de la paroi péronière de la mortaise, les difficultés deviennent plus grandes. La raison de ce fait se trouve dans la résistance que font éprouver les forts ligamens internes qui sont la clef de cette partie de notre opération. C'est donc vers le grand cunéiforme qu'il faut commencer à désarticuler le second métatarsien.

N'omettons pas d'observer ici que la saillie formée par le troisième cunéiforme, près de l'enfoncement qu'offre la face antérieure du cuboïde, présente une petite facette oblique d'arrière en avant et de dehors en dedans : cette disposition facilite le passage du couteau.

L'ablation d'un seul ou de deux métatarsiens sera facile quand on aura bien étudié les règles que nous avons appliquées à l'ablation entière du métatarse; les lambeaux se pratiqueront, suivant les cas, sur l'une ou sur l'autre région du pied, et recouvriront d'une manière plus ou moins

exacte la solution de continuité. Le membre conservera assez de largeur pour que la marche soit sûre et facile.

Voulez-vous extirper le cuboïde seul ou avec les deux derniers os qui soutiennent les phalanges, reconnaissez l'extrémité postérieure du cinquième métatarsien, la tête de l'astragale, et le bord externe de la grande apophyse du calcaneum, il vous sera aisé de trouver et de faire parcourir à l'instrument les articulations que vous devez détruire. Si leur direction ne vous était pas connue, vous auriez sous les yeux un pied sec articulé.

La saillie du scaphoïde, celle qui résulte de la contiguité des premiers cunéiforme et métatarsien, les espaces inter-osseux du métatarse, la tête de l'astragale, l'enfoncement situé à son côté externe et inférieur, l'angle supérieur et externe de la grande apophyse du calcaneum, sont ordinairement des indices certains pour pénétrer dans les articles des os que l'on desire enlever. Mais gardez-vous bien de couper une étendue du membre qui vous force dans la suite à pratiquer l'amputation de la jambe, et prenez toujours en considération les forces du malade.

J'avais d'abord pensé que ces détails offraient trop peu d'intérêt pour figurer dans mon Mémoire; mais des personnes dont le goût en chirurgie est épuré, m'ont conseillé de les esquisser ici.

Amputation du Bras dans son articulation scapulo-humérale.

L'opuscule que j'ai récemment publié sur ce sujet avec M. le docteur de Champesme renferme trois nouveaux procédés opératoires : l'un appartient à M. Dupuytren ; les deux autres sont le fruit de mes méditations réunies à celles de mon judicieux collègue. Afin d'éviter des détails inutiles, je renvoie mes lecteurs au mémoire où nous nous sommes expliqués sur les avantages respectifs et sur la supériorité de chacune de ces manières d'enlever le bras (1). J'observerai seulement ici que, dans notre premier mode d'opérer, nous formons un lambeau supérieur et externe, et un lambeau inférieur et interne ; tandis que, dans le second, nous pratiquons des lambeaux latéraux qui ressemblent beaucoup à ceux qu'obtient le professeur que je viens de citer. Les préceptes pour les tailler en diffèrent essentiellement (2) ;

---

(1) *Nouveau Procédé opératoire pour l'amputation du bras dans son articulation scapulo-humérale, procédé applicable à la resection de l'extrémité supérieure de l'humérus ;* par J. Lisfranc-de-St.-Martin et J. de Champesme ; Mémoire lu à la première Classe de l'Institut de France, le 21 novembre 1814 ; suivi du rapport fait par MM. Deschamps et Percy, Commissaires de la Classe. *Paris*, 1815.

(2) *Voyez* l'Appendice du même Mémoire.

mais nous avons déjà dit que notre premier procédé était susceptible d'un grand nombre de modifications basées sur la section des tendons. En effet, il est possible de les couper facilement, soit qu'on traverse l'article d'avant en arrière, soit qu'on les attaque du côté de la racine de l'acromion, soit enfin qu'on les détache, ainsi que la capsule de la face inférieure, du prolongement acromial. Ces données m'ont conduit à un nouveau mode d'extirper l'humérus : en voici l'analyse.

Nouveau procédé opératoire pour l'amputation du bras dans son articulation supérieure.

L'on plonge le couteau directement à travers cette articulation, en rasant la base de l'apophyse coracoïde et le bord supérieur de la cavité glénoïde, comme nous l'avons indiqué ; l'instrument contourne la tête de l'humérus, et lorsqu'il est parvenu à deux lignes de l'extrémité acromiale externe, il coupe de bas en haut les fibres du deltoïde et la peau qui le recouvrent. J'obtiens ainsi un libre accès derrière la tête humérale abaissée ; j'embrasse avec ma lame une grande quantité du tissu deltoïdien qui aurait concouru à la formation du lambeau supérieur si je l'eusse pratiqué ; je longe l'humérus dans l'étendue d'un pouce et demi à deux pouces ; je me dirige en-

suite du côté du tronc, en décrivant une légère courbure à convexité inférieure, et j'achève de détacher le membre à une très-petite distance des parois de la poitrine.

J'ai formé deux lambeaux latéraux séparés par le creux de l'aisselle ; ils sont suffisamment étendus et assez réguliers pour recouvrir toute la surface de la plaie.

Il est bon de prévenir que ce procédé ne m'a pas été suggéré par l'idée désavantageuse qu'attachent certaines personnes au lambeau supérieur (1) : l'on rencontrera des cas pathologiques où il pourra être d'une heureuse application.

Nouveau Procédé opératoire pour l'amputation du métatarse dans son article postérieur.

Des tentatives nombreuses m'ont fait renoncer à pratiquer l'ablation du métatarse en attaquant son articulation postérieure du côté de la face plantaire. Toujours le lambeau inférieur a été moins régulier, et constamment la manœuvre pour désarticuler s'est montrée plus longue et plus laborieuse. Mais il est un mode d'opérer qui offre moins de difficultés.

---

(1) M. le professeur de Pathologie externe, dans un article relatif à nos nouveaux procédés, ne trouve aucun inconvénient à ce lambeau. *Voyez* sa Nosographie chirurgicale, 4e édit.

Je commence par faire un lambeau supérieur. L'incision s'étend du bord externe de la région dorsale du pied à son bord interne, ou bien de ce dernier point au deuxième espace interosseux; puis, avec les précautions déjà indiquées, je détruis la contiguité du premier métatarsien et du grand cunéiforme. Arrivé au second des os qui soutiennent les phalanges, j'incline fortement le manche de mon couteau vers les orteils; je le relève sur le tarse, et sa lame longe la paroi interne de la mortaise. Les mouvemens de rotation qu'elle devrait subir pour contourner les parois postérieure et externe étant impossibles, je sors de l'article, et, guidé par les notions que j'ai données plus haut, je continue de dedans en dehors la désarticulation des métatarsiens; enfin je taille un lambeau inférieur.

Ce procédé ne peut, sous aucun rapport, l'emporter sur la méthode précédemment exposée : il est beaucoup plus difficile et beaucoup moins prompt; souvent il endommage les surfaces articulaires. Cependant il est préférable à celui qui consisterait à continuer l'ablation du métatarse en procédant toujours de dehors en dedans : j'ai prouvé cette assertion dans mon Mémoire et dans cet appendice : ici la pratique vient à l'appui du raisonnement.

FIN DE L'APPENDICE.

EXPLICATION DE LA PLANCHE.

ANATOMIE.

11, Astragale.
12, Calcanéum.
10, Scaphoïde.
9, Cuboïde.
8, Troisième cunéiforme.
7, Second cunéiforme.
6, Premier cunéiforme.
1, Premier métatarsien. Les autres os de ce nom sont indiqués par les chiffres 2, 3, 4 et 5.
C, Côté externe de l'articulation tarso-métatarsienne.
A, Tubérosité du cinquième os du métatarse.
E, Enfoncement situé au côté interne de la face antérieure du cuboïde.
F, Saillie produite par le troisième cunéiforme.
B Q, Eminence résultant de la contiguité des premiers cunéiforme et métatarsien.
N, Côté interne de l'article postérieur des os du métatarse.
J, Articulation du grand cunéiforme et premier métatarsien.
H, Paroi interne; *I*, paroi postérieure, et *D*, paroi externe de la mortaise.
Y, Tubérosité du scaphoïde.
Z, Bord externe de la grande apophyse du calcanéum.
R, Tête de l'astragale.
S, Dépression située au côté externe de cette tête. C'est dans la direction de la ligne placée entre *Y* et *Z* que se pratique la méthode de Chopart.

Manuel opératoire.

Couteau promené horizontalement dans la direction de *CX*; au moment où sa pointe arrive en *A* et s'engage dans l'article, direction perpendiculaire de la lame jusqu'en *E*.

De *E* en *F*, manche du couteau un peu incliné vers les orteils.

De *F* en *M*, pointe de l'instrument redevenue perpendiculaire.

De *M* en *G*, sortie de l'articulation, et incision des parties molles de la face dorsale du pied.

De *G* en *B*, main de l'opérateur en pronation; direction en avant de l'un des tranchans du couteau qui râcle la face inférieure et le bord interne du premier os du métatarse.

De *B* en *N*, ce tranchant, qui a rencontré la tubérosité *B Q*, est dirigé légèrement en dehors; arrivé en *N*, il tombe dans l'article *J*; il y devient tout-à-fait externe, et sa pointe étant perpendiculaire, il va en *P*; là, il est dirigé en avant, puis on l'incline vers les orteils pour le relever sur le tarse et le conduire en *O*; ici un autre mouvement de rotation le rend externe, il parvient en *K*; alors un dernier mouvement de rotation le tourne du côté des phalanges pour le ramener en *M*.

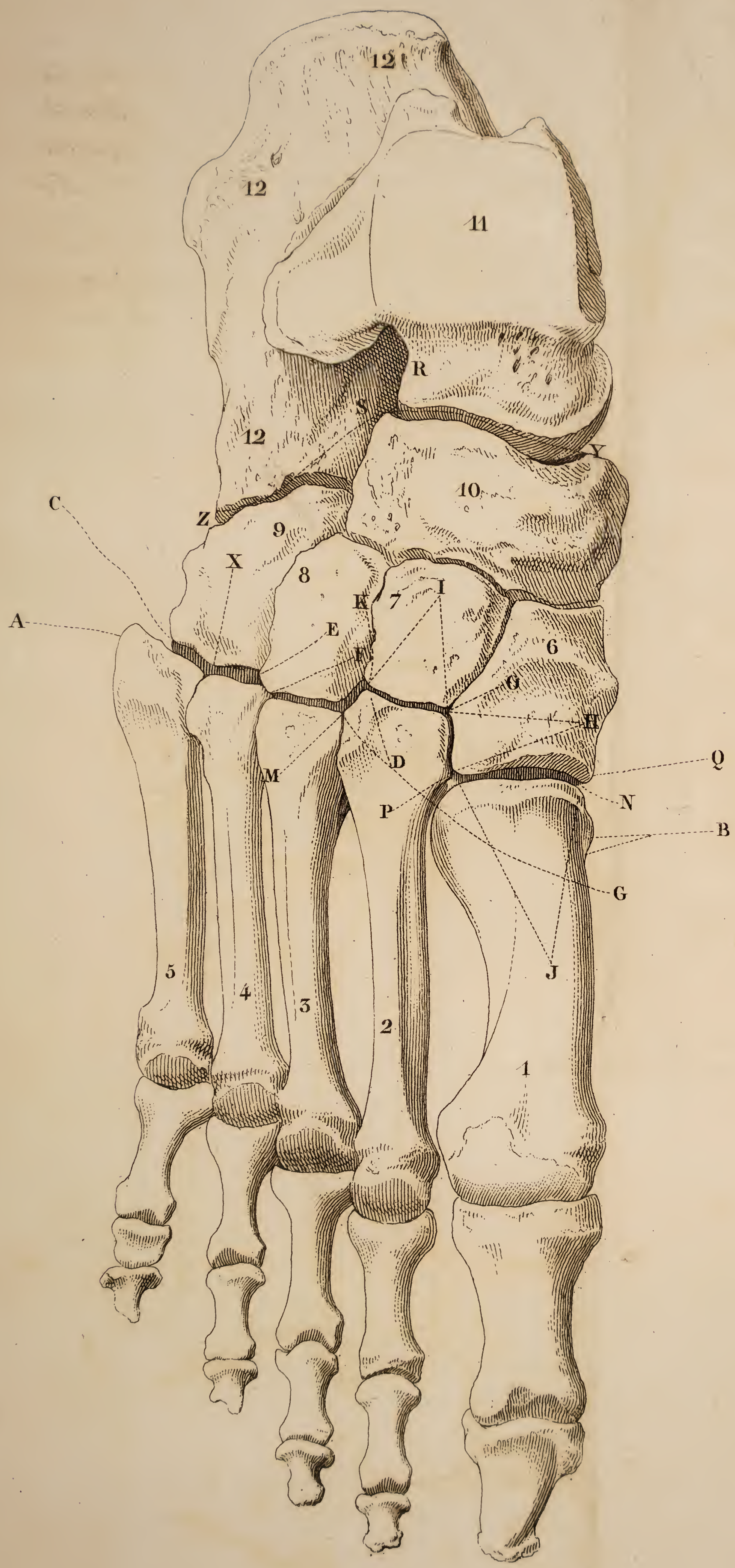
12
12
11
R
S
12
Y
10
C
Z
9
X
8
I
K
7
A
E
F
6
G
H
D
Q
M
N
P
B
G
5
J
4
3
2
1